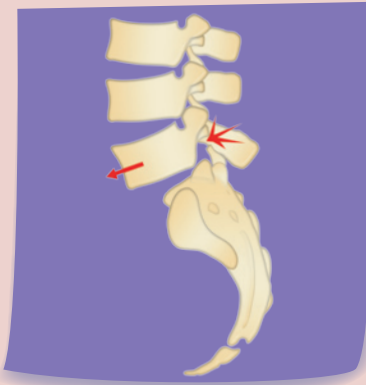


qu'est ce que c'est qu'un spondylolisthésis ?

Il s'agit du glissement d'une vertèbre vers l'avant. Ce glissement est plus ou moins important (4 stades), pouvant à l'extrême entraîner une « chute » de la vertèbre dans le bassin (spondyloptose).

quelle en est la cause ?

Les 2 causes les plus fréquentes sont :



- le spondylolisthésis isthmique, dû à une spondylolyse, (fracture d'une partie de la vertèbre -isthme-), séparant la vertèbre en 2 parties, une partie arrière restant solidaire de la vertèbre du dessous, une partie avant qui glisse. La fracture ne se produit pas lors d'un seul traumatisme, mais il s'agit d'une « fracture de fatigue » liée à la répétition de contraintes excessives sur l'isthme. C'est pour cette raison que cette lésion s'observe plus fréquemment chez les sportifs pratiquant des activités comportant des hyperlordoses (accentuation de la cambrure du bas du dos) importantes. Il s'agit d'une lésion fréquente (8% de la population), le plus souvent bien tolérée ;

- Le spondylolisthésis dysplasique, d'origine congénitale, secondaire à une malformation de la dernière vertèbre lombaire dont une partie (l'isthme) est anormalement allongée.

comment se manifeste-t-il ?

Le spondylolisthésis est le plus souvent bien toléré, même chez les sportifs. Il peut cependant être à l'origine :

- de lombalgies (douleurs du bas du dos), surtout en rapport avec l'instabilité (mouvements anormaux) des vertèbres ;
- de sciaticques (douleurs selon un trajet précis le long de la jambe), dûes à la compression d'une des racines du nerf sciatique par le déplacement de la vertèbre.



La découverte d'un spondylolisthésis n'est donc habituellement pas une contre-indication à la pratique du sport de loisirs. La pratique d'un sport « à risque » (gymnastique, plongeon, haltérophilie, saut en Fosbury) à haut niveau doit cependant être discutée.

comment fait-on le diagnostic ?

À l'examen du patient, en décelant un dénivelé au niveau du bas du dos, ou en constatant une rétraction anormale de certains muscles situés derrière la cuisse (ischiojambiers).

Sur les radiographies surtout. **Le scanner** peut avoir un intérêt pour déceler une spondylolyse peu évoluée. **L'IRM** peut permettre d'éliminer une autre lésion associée, et d'apprécier l'état des disques adjacents.

quelle en est l'évolution ?

Un spondylolisthésis peut rester stable, ou le glissement peut s'aggraver, particulièrement chez l'enfant, nécessitant une surveillance clinique et radiologique rapprochée. Le pronostic neurologique est habituellement bon, les complications (paralysies des racines du nerf sciatique, syndrome de la queue de cheval) sont rares, et ne surviennent que sur des spondylolisthésis évolués.

Cette fiche est conçue pour fournir un support, et / ou un complément à l'information orale délivrée par le chirurgien au cours des consultations précédant la décision opératoire ; cette information orale peut, seule, être adaptée au patient et à sa demande ; elle donne la possibilité de répondre aux questions posées, et constitue l'essentiel de l'information délivrée.